Casuistischer Beitrag

zu den

Missbildungen des Auges.

Inaugural-Dissertation,

zur

Erlangung der Doctorwürde

in der

Medicin, Chirurgie und Geburtshülfe

unter

Genehmigung der hochlöblichen medicinischen Facultät zu Marburg.

Eingereicht von

Carl Friedrich Schaumberg,
approb. Arzt zu Biedenkopf.

MARBURG.
Druck von C. L. Pfeil.
1882.

Nachdem ich längere Zeit als Assistent an der Universitäts-Augenklinik in Marburg angestellt gewesen, ergriff ich gern die mir gebotene Gelegenheit, mehrere Fälle zu veröffentlichen, die für die Missbildungen und die Entwicklungsgeschichte des Auges von Interesse sein möchten. Den grössten Theil dieser Fälle habe ich selbst beobachtet, der andere Theil ist den Protokollen der Klinik entnommen.

Meinem Lehrer und früheren Chef, Herrn Professor Dr. Schmidt-Rimpler sage ich hiermit meinen herzlichen Dank sowohl für die gütige Unterstützung bei vorliegender Arbeit, als auch für die Bereitwilligkeit, mit der derselbe mir diese Fälle zu veröffentlichen gestattete.

I. Beiderseitige Korectopie nach oben.

1. Fall. Martha H., 23 Jahr alt, aus R. hat nach ihrer Angabe den jetzigen Zustand ihrer Augen von Jugend auf gehabt. Im Sehvermögen ist nie eine Aenderung eingetreten. Die Eltern sind gesund, ebenso zwei ältere Geschwister, während ein jüngerer Bruder dieselbe Augenanomalie besitzt. Eine Augenentzündung hat sie nie gehabt.

St. praes. Patientin ist ein kräftiges sonst gut entwickeltes Individuum mit guter Muskulatur und kräftigem Knochenbau. An den Umgebungen der Augen, Orbitae und Lider, ferner an dem Thränenapparat ist nichts Abnormes zu constatiren. Corneae sind beiderseits klar, von normaler Grösse und Gestalt; vordere Kammer mittelweit. Die Pupillen sind klein, nicht vollständig rund, reagiren gut, liegen beiderseits nach oben sowie etwas nach aussen, am linken Auge mehr

als am rechten, sodass oberhalb der Pupillen die Iris, die von brauner Farbe ist, am rechten Auge nur eine Breite von 1 Mm., am linken von $1'/_2$ Mm. hat. Die ganze Pupille ist aus dem Centrum der Iris herausgerückt und liegt in der Nähe des Hornhautrandes. Man sieht an der Iris von dem Pupillarrand ausgehende und radiär nach dem Ciliarrand verlaufende Streifen, und sie schneidend eine Reihe circulär verlaufender Falten, deren Entfernung von einander in der oberen Hälfte der Iris eine immer geringere wird. Nach Atropinisirung bemerkt man an dem rechten Auge an der übrigens klaren Linse in der vorderen Corticalis zwei nach aussen verlaufende rediäre weissliche Trübungen. Am linken Auge erkennt man nach Atropin nach aussen oben im Pupillargebiet den Linsenrand. Derselbe zeigt in sofern eine Veränderung, als an einer $2'/_2$ Mm. langen Stelle die Peripherie nicht kreisrund verläuft, sondern eine kleine Einsenkung macht. In dieser muldenförmigen Vertiefung sieht man wieder eine rüsselförmige Hervorragung (Fig. 10). Nach Atropin verschwand mit der Erweiterung der Pupillen, die ziemlich gleichmässig erfolgte, die Ectopie nicht.

Ophthalmoscopisch sieht man die Papillen beiderseits schiefoval, von innen — unten nach aussen — oben verlaufend, nach der nasalen Seite hin eine kleine Sichel, nach der temporalen ein schwarzer Pigmentsaum. Das Choroidalpigment ist unregelmässig angeordnet. Die macula lutea hat keinen Lichtsaum. Von einem Coloboma Choroideae ist nichts zu sehen. Patientin zählt rechts Finger in 1,5 Meter, links in 2 Meter, nach Atropin beiderseits auf 3,5 Meter. Das Gesichtsfeld ist nach oben etwas eingeengt.

Die Untersuchung mit dem Schmidt-Rimpler'schen Refraktions-Ophthalmoscop ergiebt R: Myopie $'/_2$ L: Myopie $1/1'/_2$. Mit — $2'/_2$ wird rechts, mit — 2 links etwas Besserung des Sehvermögens erzielt, cylindrische Gläser besserten das Sehvermögen nicht.

II. Einseitige Korectopie.

2. Fall. Frau D. aus M. Das linke Auge ist von normaler Grösse, Cornea durchsichtig, die Iris von brauner Farbe. Die Pupille links nach oben — innen verschoben, so dass die Iris oben nur ca. 1 Mm. breit ist. Sphincter erhalten, Pupille von guter Reaction. Rechtes Auge zeigt keine Abnormität.

Dieser Fall ist desshalb erwähnenswerth, weil die Ectopie einseitig ist. In der Dissertation von Breitbach (Giessen 1877) finden sich unter 43 Fällen von Ectopie der Pupille, die von demselben zusammen gestellt sind, nur 8 einseitige.

Die Fälle von reiner Ectopie der Pupille nach oben sind selten und ihre Entstehung nicht hinreichend erklärt. Samelsohn (Centralblatt für die medicinische Wissenschaft. 1875. S. 343.) unterscheidet drei Formen und giebt für diese drei Ursachen an. Sind ausser der ungewöhnlichen Lage keine anderen Anomalien nachzuweisen und ist das Sehvermögen gut, so wäre als Ursache der Entstehung ein ungleichmässiger Wachsthum der Iris anzunehmen. Ist dagegen das Sehvermögen herabgesetzt und finden sich Zeichen einer Iritis oder Iridocyclitis, so soll eine intrauterine Augenerkrankung die Anomalie bedingen. Die dritte Form ist als Hemmungsbildung zu betrachten; bei ihr ist Linsenluxation und Reste von Pupillarmembran vorhanden. Der oben beschriebene Fall weicht in sofern von der ersten dieser Formen ab, als auch das Sehvermögen geschwächt ist.

Ich möchte noch auf die Anordnung der circulären Falten aufmerksam machen. Auch hier fehlt wie bei einem von Simrock beschriebenen Fall die Trennung in einen inneren und äusseren Kreis. Man sieht, wie oben erwähnt, eine Reihe circulär verlaufender Faserbündel, deren Entfernung von einander nach oben hin eine immer geringere wird. Die radiär verlaufenden Streifen sind nicht wie normal gleichmässig über die Iris vertheilt, sondern bilden Faserbündel, die in gewissen Abständen von einander vom Pupillarrand zum Ciliarrand

verlaufen. Es macht den Eindruck, als wenn die ganze Iris nach dieser Stelle hin verzogen wäre, sodass dieselbe Anzahl von circulären Falten in der oberen wie in der unteren Hälfte besteht, nur mit dem Unterschied, dass diese Falten in dem oberen Theil auf einen kleineren Raum zusammen gedrängt sind.

Besonders bemerkenswerth ist noch das Verhalten der Linse, an deren oberem Rand sich Unregelmässigkeiten zeigen. Dieselben wurden bis jetzt bei Korectopie nach oben nicht beobachtet. Am unteren Linsenrand hingegen sind solche Abplattungen, Einkerbungen oder Höcker öfter gesehen worden, und man hat ihre Entstehung in Zusammenhang mit dem Schluss der foetalen Spalte gebracht.

Simrock vermuthet den Grund der Verschiebung der Pupille in einer ungleichen Vertheilung der circulären Muskeln, besonders desshalb weil nach Atropin mit der Mydriasis die Ectopie verschwand. Jedenfalls passt diese Erklärung nicht für den vorliegenden Fall, da mit der Atropin-Erweiterung die Ectopie nicht verschwand. Vielleicht lässt sich diese Ungleichmässigkeit der Iris in Zasammenhang bringen mit einem ungleichmässigen Wachsen der Regenbogenhaut, welches durch abnorme Spannungsverhältnisse an der Membrana capsulo-pupillaris oder durch abnorme Entwicklung der Gefässhaut bedingt ist.

III. Coloboma Choroideae.

3. Fall. Heinrich P., 34 Jahr alt, aus W. Beiderseits Umgebungen der Augen normal. Die durchsichtige Cornea ist nicht rund, sondern nach unten hin ausgezogen. Der Breitendurchmesser beträgt 9 Mm., der Höhendurchmesser 13 Mm. Die Iris ist von grau-blauer Farbe. Am rechten Auge hat dieselbe einen Defect nach unten, es besteht ein Iriscolobom in Gestalt eines gleichseitigen Dreiecks, dessen Basis an der Pupille, dessen Spitze am Ciliarrand liegt; die Sphincterecken springen nicht deutlich hervor. An der linken Iris findet sich kein Colobom, aber die Pupille ist nicht vollständig rund; die untere Hälfte des Pupillarrandes ist abge-

flacht. Von dieser Stelle zieht sich nach der unteren Peripherie der Iris ein grauer schmaler Streifen, der grubenförmig vertieft ist. Die Regenbogenhaut erscheint hier durchsichtiger, dünner. Die Vertiefung am linken Auge entspricht der Stelle des Iriscolobom am rechten. An der Linse nichts Auffälliges, Pupillen reagiren gut.

Die ophthalmoscopische Untersuchung lässt beiderseits ein Coloboma Choroideae nach unten constatiren. Das Colobom ist durch Brücken beiderseits in verschiedene Abtheilungen getheilt. Am rechten Auge sieht man (umgehehrtes Bild) in geringer Entfernung von der Papille beginnend ein ca. $2^1/_2$ Papillendurchmesser grosses ovales Colobom von grauweisser Färbung, die Längsaxe im verticalen Durchmesser verlaufend. Oberhalb dieser atrophischen Stelle sieht man eine papillengrosse Stelle, die sich hauptsächlich durch starke Pigmentanhäufung kennzeichnet. Sie ist getrennt vom eigentlichen Colobom durch eine schwärzlich rothe Brücke. Oberhalb dieser Pigmenanhäufung zieht sich ein wurstförmiges Pigmentband zur Gegend des Ciliarkörpers hin. Das Ende dieses Bandes lässt sich nicht erkennen.

Am linken Auge sieht man ophthalmoscopisch oberhalb der Papille eine runde weissgraue atrophische Stelle, etwas grösser wie die Papille, von dieser durch ein schmales Stück normalen, rothen, stark pigmentirten Gewebes getrennt; nach oben von diesem Colobom ein zweites grösseres, durch eine Brücke normalen Gewebes vom vorigen geschieden. An seinen oberen-inneren Rand setzt sich wieder ein grosser Pigmenthaufen an. Die Ränder des Colobom treten überall sehr deutlich hervor und sind bald mehr, bald weniger stark pigmentirt, sodass der Rand an manchen Stellen eine roth-schwarze Färbung hat. Die Farbe des Colobom ist an der Peripherie grau, ähnlich der Färbung bei Netzhautablösung, an dem Centrum grau-weiss. Die atrophische Stelle ist stark ektasirt, besonders am rechten Auge. Man sieht hier sehr deutlich wie die grossen Gefässe, die von der Papille kommen, am Rand der Ektasie aufhören und unter mehrmaligen Knickungen zur Ausbuchtung hinablaufen. Die grossen Gefässe laufen

hauptsächlich an der Peripherie des Colobom, aber schon in der ektasirten Partie und schicken dann schmale Aestchen nach dem Colobom hin, während die Hauptgefässe das Colobom wieder verlassen. Mehr nach dem Centrum hin sieht man hie und da kleinere Gefässe, deren Verlauf man nicht verfolgen kann. Am linken Auge verläuft ein grösseres Gefäss durch die ganze Länge des oberen Brückencolobom, den Anfang des Gefässes kann man nicht verfolgen. Im Allgemeinen ist die ektasirte Partie gefässarm. Die macula lutea ist beiderseits erkennbar. Am rechten Auge ist noch zu bemerken, dass sich an der oberen — nasalen Peripherie der Papille eine kleine Scleralsichel ansetzt (Fig. 1).

Die Prüfung des Gesichtsfeldes ergiebt einen dem Colobom entsprechenden Gesichtsfelddefect nach oben. An der dem Defect entsprechenden Netzhautpartie keine Lichtempfindung, sowohl für Lampenlicht wie für das kleine ophthalmoscopische Lichtbild (Fig. 2). Rechts: Hypermetropie $^1/_{50}$, S. = $^4/_6$. Links: Hypermetropie $^1/_{40}$, S. = $^4/_5$. Die Prüfung mit dem Schmidt-Rimpler'schen Refraktions-Ophthalmoscop ergiebt folgendes Resultat. Am rechten Auge im grossen Colobom: Myopie $^1/_8$; im linken: Myopie $^1/_{16}$. Es würde demnach rechts die Ectasie etwas über 2 Mm., links etwas über 1 Mm. Tiefe haben.

4. Fall. Wilhelm B., 28 Jahr alt, aus N., will seit frühester Kindheit besonders mit dem linken Auge schlecht gesehen haben.

Beide Augen äusserlich normal, kein Iriscolobom. Die ophthalmoscopische Untersuchung lässt beiderseits ein grosses Choroidalcolobom constatiren, das die Papilla optica in sich einschliesst und sich besonders nach unten hin erstreckt. Die Papille ist kaum zu erkennen, nur durch den Verlauf der Gefässe angedeutet. Die nach unten von der Papille liegende Partie liegt deutlich tiefer als der übrige Theil des Colobom und als die umgebende Netzhautpartie. Auf der ectatischen Stelle laufen in den verschiedensten Richtungen grade und korkzieherartig gewundene Gefässe, welche sich nicht immer auf die Netzhaut fortsetzen.

Rechts ist der Farbensinn normal; mit dem linken Auge sehend legt Patient nur zögernd die gleichen Farben, die er richtig benennt, zusammen. Die Prüfung mit dem Perimeter ergiebt einen dem Colobom entsprechenden Gesichtsfelddefect (Fig. 3); hingegen ist auf beiden Augen an den Stellen des perimetrischen Defectes quantitave Lichtempfindung nachweisbar. Rechts: Emmetropie, S. = $^4/_{24}$. Links: Finger in 2 Meter.

5. Fall. Lina G., 18 Jahr alt, aus B. Das rechte Auge weicht nach innen und oben ab. Am linken Auge nichts Pathologisches. Rechts zeigt die Iris, die dieselbe braune Farbe hat wie links, einen Ausschnitt nach unten, es fehlt ein Theil des Sphincter und Dilatator. Das innere Ende des Sphincter ist so scharf gegen den Dilatator abgesetzt, dass dasselbe ganz getrennt davon erscheint. In dem Iriscolobom sieht man eine Brücke normalen Irisgewebes. Unterhalb dieser Brücke folgt wieder ein hirsekorngrosser Defect, durch den man Licht hindurch werfen kann. An Linse und Glaskörper nichts Besonderes. Die Papille hat eine ungefähr senkrecht ovale Gestalt und erscheint fast doppelt so gross als die linke. Die Intervascularräume überall stark pigmentirt. Das Pigmentstratum der Retina dagegen wenig entwickelt. Etwa zwei Papillendurchmesser nach unten von der Papille beginnt ein grosses bläulich-weisses Colobom der Choroidea, das von starken Pigmentanhäufungen umgeben keine scharfe Grenze hat, vielmehr gehen die Pigmentflecken auf seine Randpartien über, sodass sie schwarz punktirt erscheinen. Der Rand erscheint ausgezackt. Retinalgefässe sind nicht darauf zu verfolgen, sie ziehen am Rand vorbei. Dagegen treten mehrfach hellrothe Choroidalgefässe auf dasselbe, lassen jedoch einen grossen Theil völlig gefässlos. Nach unten hin erscheint das Colobom schmäler, doch ist seine Endgrenze nicht zu sehen. Das Colobom liegt deutlich tiefer als der übrige Augenhintergrund. Die Refraktionsbestimmung im umgekehrten Bild ergiebt neben der Papille Hypermetropie 10,0, im Colobom Myopie 2,0, doch sind hier die Bilder nicht ganz scharf. Bei Prüfung mit dem Perimeter erhält man den entsrechenden Defect. In den dem Defect entsprechenden Stellen ist quanti-

tative Lichtempfindung vorhanden, auch das mit dem Ophthalmoscop auf die entsprechenden Stellen geworfene Bild erzeugt Lichtempfindung (Fig. 4). Rechts: Hypermetropie, $^1/_6$ S = $^3/_{18}$ Links: Hypermetropie, $^1/_{40}$ S. = 1.

Es handelt sich in den mitgetheilten Fällen um Coloboma Choroideae an der gewöhnlichen Stelle, nach unten von der Papilla optica, dem Sitz der foetalen Spalte entsprechend, nur wird in dem einen Fall die Papille vom Colobom eingeschlossen, in den anderen nicht. Wenn man die Gesichtsfelddefecte der betreffenden Augen vergleicht, so ist zwischen denselben ein kaum nennenswerther Unterschied, und doch ist bezüglich der Lichtempfindung eine grosse Differenz. In den Fällen 2 und 3 ist noch quantitative Lichtempfindung vorhanden, im Fall 1 nicht. Neuerdings hat Schmidt-Rimpler die Aufmerksamkeit auf diese Erscheinung gelenkt (v. Graefe's Archiv. Bd. 23. Abth. 4. S. 176). Auch Haab (v. Graefe's Archiv. Bd. 24. Abth. 2. S. 209) hat einen ähnlichen Fall mitgetheilt. Hier haben wir zwei weitere. Je mehr derartige Untersuchungen angestellt werden, um so häufiger dürfte durch die Erhaltung der Lichtempfindung auch an der Stelle des Colobom der Beweis geliefert werden, dass Netzhautelemente daselbst vorhanden sind. Es handelt sich also um ein eigentliches Choroidal-Colobom und nicht um ein Retinal-Colobom. Aus der Anordnung der Gefässe lässt sich nichts Bemerkenswerthes hervorheben, was bezüglich der ophthalmoscopischen Differentialdiagnose von Belang wäre.

Ich möchte noch hervorheben, dass sich an der einen Papille ein kleiner Conus befindet, der aber nicht die gewöhnliche Lage an der temporalen Seite hat, sondern sich an die untere und nasale Papillarperipherie ansetzt und wahrscheinlich dieselbe Ursache wie das Colobom hat. Ferner möchte ich noch auf die Hypermetropie (Fall 1 und 3) aufmerksam machen und auf die bedeutende Ektasie der colobomatösen Stellen.

Im Anschluss an diese Fälle will ich noch einen eigenthümlichen ophthalmoscopischen Befund kurz beschreiben.

6. Fall. Anna Katharina L. aus M., 34 Jahre alt. Am rechten Auge fand sich eine etwa einen Papillen-Durchmesser breite weisse atrophische Stelle, die Aehnlichkeit mit einem Choroidalcolobom hat. Sie setzt sich nach unten an die Papille an, und erstreckt sich von da nach unten und aussen. Der untere Rand ist scharf, der obere mehr allmählich übergehend, hie und da schwarze Pigmentflecke zeigend. Auf dem Colobom sind Choroidalgefässe sichtbar.

Merkwürdig ist dabei einmal die Richtung, dann die wenig scharfe Begrenzung nach oben und die Schmalheit. Gegen einen Choroidalriss spricht die Breite, Länge und Richtung und das Erhaltensein der Choroidalgefässe.

Es soll allerdings vor zwölf Jahren ein Trauma stattgefunden haben, jedoch nur in der Weise, dass ein Strohhalm gegen das Auge geflogen ist.

Rechts: Finger in $2^1/_2$ Fuss, Gesichtsfelddefect nach innenoben. Links: Ausgedehnte, durchsichtige Netzhautablösung und Glaskörpertrübungen.

IV. Beiderseits Anophthalmus mit Cyste am linken unteren Lid.

7. Fall Johann M. aus W., 6 Wochen alt. Beide Augenhöhlen sind niedrig. Man sieht tief in den conischen Conjunctivalsack hinein ohne Bulbi oder Rudimente derselben zu sehen. Auch lassen sich in der Tiefe Reste von Augäpfel nicht fühlen. Am linken Auge befindet sich auf der Innenfläche des unteren Lides eine bläuliche ungefähr bohnengrosse rundliche Geschwulst von elastischer Beschaffenheit, die sich in die Augenhöhle hinein erstreckt.

Es fragt sich zunächst, ob überhaupt keine Bulbus-Anlage bestanden hat, oder ob die Bulbi in irgend einem Stadium der Entwicklung verkümmert und zu Grunde gegangen sind. Die erste Frage ist wohl verneinend zu beantworten. Die Umgebungen der Augen, Orbitae und Augenlider sind ausgebildet, wenngleich sie in der Entwicklung etwas zurückgeblieben und kleiner als normal sind. Ebenso ist an der Schädelbildung nichts Abnormes, was auf eine fehlerhafte Gehirn-

bildung schliessen lässt. Von Manz ist die Ansicht ausgesprochen, dass um so sicherer eine frühere Existenz der Bulbi anzunehmen sei, je vollkommener die Adnexa des Bulbus, die Orbita, die Schutz- und Hilfsorgane des Auges vorhanden seien. Gewöhnlich fand man bei Auophthalmus in dem conischen Bindehautsack „eine kleine rundliche Prominenz, einen weisslichen Knoten oder eine zahnfleischartige Masse“ (Manz), aber zuweilen fehlte auch jegliches Rudiment, und auch die Section liess keine Spur eines solchen erkennen. Es wäre in dem vorliegenden Fall ja möglich, dass die anatomische Untersuchung die Existenz von Bulbusrudimenten hätte nachweisen können. Aber auch ohne dieselben glaube ich, aus der Existenz des cystenartigen Gebildes am unteren Lid und aus der Intaktheit der Orbita annehmen zu müssen, dass Bulbi existirt haben, und dass diese Cyste durch Degeneration des Bulbus entstanden ist.

Sehen wir uns in der Literatur nach der Entstehung von cystenartigen Bildungen in der Orbita um, so finden sich solche zuweilen in Zusammenhang mit Microphthalmus und Anophthalmus. Ich lasse hier die Beschreibnng eines von Arlt erwähnten Falles folgen. (Arlt, Zeitschrift der Gesellschaft der Wiener Aerzte. 1858. p. 445). Bei einem 9 Monate alten Kinde fand sich beiderseits in der Tiefe eines sonst leeren Bindehautsacks ein kleiner weisslicher Körper, welcher sich bei der Section als kleinerer oberer Theil einer Cyste herausstellte, welche einen Längsdurchmesser von 2,5 Cm. hatte und die beiden Augenlider zu nussgrossen Hervorragungen herausdrängte. Die Cyste war mit einer eiweisshaltigen Flüssigkeit gefüllt. Der Bulbus war in diesem Fall in der cystenartigen Degeneration der unteren Wand fast vollständig untergegangen. Wallmann (Zeitschrift der Gesellschaft der Wiener Aerzte. 1858. p 446) beschreibt einen Fall, wo von einer am unteren Theil des Conjunctivalsacks gelegenen Cyste eine fibröse Verbindung mit dem microphthalmischen Bulbus bestand. Diese Fälle sind jedenfalls für die Entstehung solcher Cysten von Wichtigkeit.

Manz (v. Graefe's Archiv für Ophthalmologie. Bd. 26. Abth. 1. S. 154) hat kürzlich einen Fall beschrieben, wo bei den *beiden* Augen eines Kindes sich in der Nähe der Sehnerveneintrittsstelle eine Cyste mit dicken scleralen Wandungen zwischen den Lamellen der Sclerotica fand und spricht die Ansicht aus, dass durch Vergrösserung solcher Cysten die Bulbi atrophiren können. Wenn sich diese Cysten nach allen Seiten hin ausbreiten oder den grössten Theil des Auges umschliessen, so können sie sowohl durch Compression als auch durch Störungen der Circulation eine Verkümmerung des Bulbus herbeiführen und so Auophthalmus oder Microphthalmus bedingen.

Hoyer hat für die Entstehung mancher Cysten eine Abschnürung des oberen Theils des Thränensacks beim Zusammenwachsen der Thränenfurche des Foetus vermuthet.

Alsdann finden sich häufiger in der Umgebung des Auges Dermoidcysten, durch deren Vergrösserung die Entwicklung der Augen verhindert werden und so Anophthalmus entehen soll.

v. Wecker (Zehender, klinische Monatsschrift 1876. S. 329) beschrieb einen ähnlichen Fall von Anophthalmus, von Mangel jeglichen Bulbusrudimentes, mit eigenthümlicher Auftreibung beider unterer Augenlider. Die Flüssigkeit, die mit der Pravaz'schen Spritze aus diesen Cysten entleert wurde, hatte mehr Aehnlichkeit mit Humor aqueus als mit Liquor cerebrospinalis.

Eine andere Ansicht bezüglich der Entstehung solcher Cysten am unteren Lid ist von Wicherkiewicz neuerdings aufgestellt worden (Klinische Monatsblätter für Augenheilkunde. Octoberheft 1880). Derselbe ist der Meinung „dass bei Anophthalmus die Lider dem äussern Druck folgend sich in die leere Orbita hineinstülpten. Da sie aber diese ganz oder zum Theil leeren Höhlen nicht genügend ausfüllen, so bildet sich in Folge einer Circulationsstauung innerhalb des lockeren Zellgewebes der Unterlider ein seröses Transsudat, welches allmählich das Vacuum ausfüllen hilft, indem es nunmehr die Liddecken an die Augenhöhlenwände andrückt. All-

mählich kapselt sich das Fluidum in eine selbständige Wand ein und diese entsteht durch die Verdickung des Bindegewebes, das zunächst das Transsudat umgibt.“ Im extrauterinen Leben soll mit dem Eintritt der Thränen- und Schleimabsonderung das Spatium ausgefüllt werden, welches sich dadurch bildet, dass das untere Lid sammt seiner Cyste theils durch eigene Schwere, theils durch die Mitwirkung einiger Orbicularisfaserzüge immer mehr von den inneren Wänden der Augenhöhle entfernt wird.

Diese Erklärung scheint mir nicht zutreffend. Die Orbita wird zuerst in ihrem hinteren Theil angelegt, die anderen Orbitalknochen, Oberkiefer und oberer Orbitalrand bilden sich erst später, stehen noch lange zurück, sodass die foetale Orbita eine flache Schale bildet, an der die Bedingungen zu einer Stauung in der Circulation viel geringer sind als post partum, wo man doch nie die Entstehung solcher Cysten verfolgen konnte. Auch die Thränen- und Schleimabsonderung würde dieselbe nicht verhindert haben.

Talko, der eine ganze Reihe solcher Fälle veröffentlicht hat, ist der Ansicht, dass es sich um wahre Cysten handelt, die nie schmerzhaft, immer weich und elastisch sind. Sie zeigen keine Pulsation wie bei Cephalocele und können mit den Jahren an Grösse zunehmen.

Auffallend ist bei den beschriebenen Fällen, dass solche cystische Bildungen fast immer am unteren Theil der Conjunctiva oder im unteren Theil der Bulbuswand sassen. Grade das Auftreten solcher Cysten am *unteren* Lid oder im *unteren* Theil der Bulbuswand berechtigt zur Annahme, dass solche Bildungen mit Abnormitäten in der Schliessung der foetalen Spalte in Zusammenhang zu bringen sind. Manz hat hervorgehoben, dass Auswüchse der Sclera, welche von Demours, Stellwag und v. Ammon an colobomatösen Augen beobachtet worden sind, einen Uebergang zu abgeschnürten Scleralstaphylomen bildeten. Es handelt sich bei diesen Fällen möglicherweise um verschiedene Grade der cystischen Degeneration.

Unser Fall ist ferner noch von Interesse, weil er uns die Möglickeit zeigt, wie Anophthalmus durch die Ausdehnung einer solchen Cyste entstanden sein kann, trotzdem schliesslich auch die Cyste verschwunden ist. Es ist wohl mit Wahrscheinlichkeit anzunehmen, dass der beiderseitige Auophthalmus hier auf demselben Prozess beruht. Ist nun die Annahme richtig, dass durch die Vergrösserung von Cysten, wie eine solche noch links nachweisbar, die Bulbi atrophisch geworden sind, so muss am rechten Auge unseres Patienten die Cyste später selbst zu Grunde gegangen sein. Es ist ja nicht unwahrscheinlich, dass die Cystenwand gelegentlich durch die Ausdehnung an einer Stelle so athrophisch wird, dass sie zum bersten kommt und damit ihr Untergang eingeleitet wird, oder dass die Ernährungsgefässe der Cyste durch irgend welche unbekannte mechanische Einflüsse so comprimirt werden, dass sie zu Grunde gehen.

V. L: Anophthalmus. R: Mikrophthalmus.

8. Fall. Wilhelmine Sp., 23 Jahr alt aus Schw. Patientin giebt an, dass ihre Augen von Geburt an in gegenwärtigem Zustand gewesen seien. Die Mutter erzählt, dass das rechte Auge nach der Geburt noch etwas kleiner geworden. Die Eltern sind beide gesund. Patientin ist das einzige Kind, hat nie etwas sehen können.

St. praes. Sehr kräftiges Mädchen mit gutem Paniculus, guter Muskulatur und kräftigem Knochenbau. Es finden sich keine sonstigen Bildungsfehler am übrigen Körper.

Beide Orbitae erscheinen niedriger als normal, auch die Ausdehnung in die Breite erscheint verringert. Die Augenlider sind niedrig und schmal. Cilien und Thränenorgane sind in normalem Zustande. Auch die Thränendrüse ist vorhanden. Die Lider sind beide nach einwärts gesunken.

Linkes Auge. Die Gesichtsöffnung der Orbita misst im horizontalen Durchmesser 29 Mm., im senkrechten 22 Mm. (zu diesen Messungen benutzte ich das von Schmidt-Rimpler in den klinischen Monatsblätter für Augenheilkunde 1874. S. 402 beschriebene Augen-Mess-Instrument, welches dazu

sehr geeignet ist). Die Breite der Lidspalte beträgt 17 Mm. (vom inneren zum äusseren Augenwinkel gemessen). Die Orbita ist ausgekleidet von weichem mit Conjunctiva überzogenem Gewebe und man sieht in der Tiefe eine nicht hervorragende quer verlaufende blasse eingezogene Stelle. Von einem Bulbus ist nichts zu sehen. Es macht den Eindruck, als wenn der Bulbus enucleirt wäre. Beim Eingehen mit dem Finger fühlt man weder in der Tiefe der Orbita, noch an einer anderen Stelle des Conjunctivalsackes Reste, die an einen Bulbus erinnern könnten. Man fühlt, dass die Orbita von weichem Gewebe ausgefüllt ist, an dem sich aber nirgends eine festere Partie abgrenzen lässt.

Die rechte Lidspalte ist 23 Mm. breit. Die Weite der Orbita beträgt im horizontalen Durchmesser 34 Mm., im verticalen 26 Mm. In dem Conjunctivalsack erkennt man einen gleichsam phthisischen Bulbus. Man sieht einen weisslichen Augapfel von lang elliptischer Gestalt, an dem man leicht Scleral- und Corneal-Gewebe unterscheiden kann. Der Bulbus liegt ganz nach innen gewandt, sodass der Conus der Ellipse, an dem sich Cornealgewebe befindet, nach dem inneren Augenwinkel gerichtet ist. Der Breitendurchmesser dieses Bulbusrudimentes beträgt 14 Mm., der Höhendurchmesser 7 Mm. Der Bulbus ist von oben nach unten abgeplattet. Das Cornealgewebe hat eine ungefähr gleichseitig dreieckige Gestalt, eine Seite des Dreiecks hat eine Länge von ca. 4 Mm. Hinter der halbdurchsichtigen Cornea sieht man Irisgewebe von grünlich-grauer Farbe und in der Mitte derselben einen kleinen schwärzlichen Punkt. Die sehr geschrumpfte Conjunctiva hat keine Uebergangsfalte, und setzt sich die Palpebralconjunctiva im inneren Winkel unmittelbar an den Hornhautrand an. Die Tension des amaurotischen Bulbusrestes ist sehr vermindert, der Bulbus weich. Es sind nur sehr geringe willkürliche Bewegungen an ihm zu constatiren. Auch links scheinen leichte Mitbewegungen des Conjunctivalsackes einzutreten.

Der Mikrophthalmus am rechten Auge ist von den anderen Missbildungen dieser Art, die ich später beschreiben

werde, vollständig verschieden. Während bei den aus Coloboma oculi entstehenden Mikrophthalmen der Bulbus meist eine annähernd sphärische Gestalt und normale oder sogar vermehrte Tension hat, so ist hier die normale Rundung des Bulbus vollkommen verloren gegangen. Er hat eine elliptische oder cylindrische Form, und seine Tension ist sehr vermindert. Es ist wahrscheinlich, dass die Mikrophthalmie im vorliegenden Fall durch eine intrauterine Erkrankung, vielleicht eine Irido-Cyclitis herbeigeführt, und so eine Phthisis bulbi entstanden ist, wofür auch die Abplattung des Bulbus spricht. v. Graefe hat bereits darauf hingewiesen, dass manche angeborene Missbildungen foetalen Augenerkrankungen zuzuschreiben sind. Manz (Graefe-Saemisch Lehrbuch B. 2. Cap. VI. §. 31) erwähnt einen Fall von totaler Netzhautablösung, die er bei einem Anencephalus beobachtet. Ferner beschreibt Hoederath (Ueber Monophthalmia congenit. Dissertation, Bonn 1871) einen Fall von Anophthalmus, bei dem das Kind noch längere Zeit post partum die Hand auf die geschlossenen Lider des fehlenden Auges aufgedrückt hielt und glaubt, dass hier der Anophthalmus einen traumatischen Ursprung habe, indem das Kind die in utero angenommene Haltung nach der Geburt beibehalten habe. Kroll (Centralblatt für practische Augenheilkunde 1881 S. 163) erklärt einen Anophthalm. bilat. congenit. durch intrauterine Blennorrhoe entstanden. Gleich nach der Geburt war nämlich eine starke Röthung der äusseren Lider, eine starke katarrhalische Injection der Conjunctiva mit eitrigem Secret konstatirt worden. In unserem Fall spricht für eine Atrophia bulbi ferner die Beobachtung, dass das Auge nach der Geburt noch kleiner geworden ist.

Obgleich man am linken Auge nichts von einem Bulbus fühlen noch sehen kann, so ist doch immerhin die Möglichkeit vorhanden, dass in dem weichen Gewebe noch ein Ueberbleibsel eines atrophischen Bulbus liege. Auch die wenn auch äusserst geringen Bewegungen am linken Orbitalgewebe lassen vermuthen, dass ein Bulbus existirt habe, an den sich die Muskeln ansetzten. Allerdings beweisen diese Bewegungen

nicht, das z. Z. noch ein Bulbusrudiment vorhanden sein müsse, da man Bewegungen auch an Stümpfen gefunden hat, an denen die anatomische Untersuchung nichts von Bulbusgewebe nachweisen konnte.

Interessant ist noch der Befund von der Grösse der Orbitae an beiden Augen. Auf der rechten Seite, wo Mikrophthalmus besteht, ist die Orbita in allen Demensionen grösser als links, wo Anophthalmus oder ein so kleiner weicher Bulbusrest vorhanden ist, dass man denselben nicht palpiren kann. Während die Orbita rechts 34 Mm. breit ist, ist sie links 29 Mm. breit; während die Höhe rechts 26 Mm. beträgt, ist die linke 22 Mm. hoch. Auch an der Lidspalte ist diese Differenz nachweisbar. Rechts ist die Lidspalte 23 Mm. breit, links 17 Mm. Es liefert dies wieder einen Beitrag zu der öfter gemachten Beobachtung, dass die Grösse der Orbita vom Inhalt derselben abhängig ist, und dass der Bulbus einen formenden Einfluss auf die Orbita ausübt.

VI. Mikrophthalmus mit Mikrocornea.

9. Fall. Heinrich A., 23 Jahre alt, aus H., konnte nach seiner Angabe bis Mitte April v. J. mit dem rechten Auge lesen, alle Arbeiten verrichten, während er mit dem linken Auge nie etwas gesehen hat. Zu genannter Zeit erkrankte er an einer heftigen linksseitigen Lungenentzündung. Nach überstandener Krankheit bemerkte er eine erhebliche Verschlechterung des Sehvermögens. Zeitweilig leidet er auch an stechenden Schmerzen am rechten Auge. Vor Mitte April v. J. ist er nie augenkrank gewesen. Die Eltern und die übrigen Geschwister des Patienten sind gesund und haben gesunde Augen. Patient leidet an Epilepsie.

St. praes. A. ist abgemagert und schwach. Beide Augenhöhlen erscheinen nicht ganz symmetrisch, die linke erscheint etwas kleiner als die rechte. Die linke Orbita hat eine Breite von 27 Mm, eine Höhe von 25 Mm, an der rechten Orbita beträgt die Breite 34 Mm., die Höhe 30 Mm. Die Lidspalte ist am linken Auge verengt. Die Länge derselben beträgt von einem Augenwinkel zum andern gemessen 23 Mm. Das

obere Lid kann nicht normal erhoben werden, es besteht leichte Ptosis. Die Lider sind etwas zurückgesunken, dem kleinen nach vorn kegelförmigen Bulbus folgend. Die Cornea ist klein, rund, pyramidenförmig vorgebaucht; ihr Durchmesser beträgt 6 Mm. Sie ist total getrübt und zwar so, dass die mittleren Theile stärker getrübt sind wie die peripheren. Hier ist die Trübung so dicht, dass man keine Pupille sehen kann, während man in der Peripherie die Iris durchschimmern sieht. Von Entzündung oder Vascularisation der Hornhaut ist nichts zu sehen. In der unteren Hälfte zeigt die Cornea einen quer durch die ganze Hornhaut verlaufenden Verkalkungsstreifen. Vordere Kammer ist mittelweit. Der ganze Bulbus ist sehr klein, kleiner als der rechte, liegt tief in der Orbita und ist in der Gegend des Ansatzes des Rectus externus etwas eingedrückt. Er misst 15 Mm. im horizontalen, ebensoviel im verticalen Durchmesser. Die Tension des Bulbus ist nicht herabgesetzt. Es besteht Amaurose. Der rechte Bulbus ist von annähernd normaler Grösse (im horizontalen Durchmesser 20 Mm.), aber die Cornea ist auch an diesem Auge unverhältnissmässig klein, sie misst 8 Mm, ist weniger gewölbt, sodass der Bulbus mit Cornea mehr sphärisch erscheint. Die physiologische Einziehung an der Cornea-Scleralgrenze ist wenig ausgeprägt. Die Hornhaut ist durchsichtig, zeigt keine Trübungen; die vordere Kammer ist eng, die Iris von grauer Farbe, Pupille mittelweit.

Der Augenhintergrund des rechten Auges ist wegen des bestehenden Nystagmus schwer zu erkennen. Die Papille hat eine rosa Farbe, ist fast gefässlos und excavirt. Man sieht ferner ein breites Staphyloma posticum, welches die Papille umgiebt. Am Rand der Papille sieht man Gefässe entspringen, die am Rand des Staphyloms knicken. Daneben sind hie und da schwarze Pigmentflecke und weisse atrophische Stellen sichtbar. Besonders auffallend ist ein Gefäss, das quer über die Papille verläuft, ohne seinen Ursprung aus ihr zu nehmen. Die Spannung des Bulbus ist deutlich erhöht. Das linke Auge ist nach innen abgelenkt. Ferner bestehen an beiden Augen deutliche Nystagmus Bewegungen,

aber das Excursionsgebiet sowohl nach rechts wie nach links ist verringert. Patient sieht Zahl der Hände in $^3/_4$ Meter; Gesichtsfeld ist nicht genau zu prüfen.

Obschon geringe Abweichungen in der Grösse der Bulbi häufig sind, so gehören bedeutendere Verkleinerungen zu den Seltenheiten. Die Grösse des menschlichen Auges beträgt im horizontalen Durchmesser durchschnittlich ca. 23,5 Mm. Das rechte Auge unseres Patienten hat einen Querdurchmesser von 20 Mm., während das linke Auge sogar nur 15 Mm. in dieser Richtung misst. Die Orbitae sind den kleinen Bulbi entsprechend im Wachsthum zurückgeblieben. Am linken Auge ist ferner die Lidspalte verengt, und eine Beweglichkeitsbeschränkung des oberen Lides nachzuweisen, es besteht Blepharoptosis congenita, wie sie sich häufig bei Mikophthalmen findet. Auffallend ist ferner an beiden Augen die Kleinheit der Cornea und am linken Auge die Trübungen der Hornhaut, die angeboren sind.

Was nun die Entstehung dieses Mikrophthalmus anbetrifft, so ist anzunehmen, dass derselbe am linken Auge das Resultat einer intrauterinen Erkrankung ist. Für diese Annahme spricht vor Allem die nicht vollständig sphärische Form des Bulbus, der an den Muskelansatzstellen eingedrückt ist, wie sie sich bei phthisischen Bulbi findet; ferner die dicken Hornhauttrübungen und das vollständige Fehlen des Sehvermögens. Auch am rechten Auge ist die Anomalie wahrscheinlich durch intrauterine Entzündungsprozesse herbeigeführt worden, die die Entwicklung hemmten und später zu Glaucom führten. Sehr auffallend ist die ungewöhnliche Thatsache, dass ein Gefäss quer über die Papille fortläuft ohne sich in sie einzusenken.

Während bei dem eben beschriebenen Fall die Bulbi und Corneae klein waren, finden wir beim nächsten Fall auffallend kleine Bulbi bei normalen Corneae.

VII. Doppelseitiger Mikrophthalmus mit normalen Corneae.

10. Fall. Moritz D., 29 Jahr alt, aus B. giebt an, dass er nie an einer Augenentzündung gelitten, aber von Kindheit an habe er nicht gut sehen können. Er berichtet, dass schon bald nach der Geburt die Angehörigen die auffallende Kleinheit der Bulbi bemerkt hätten. Der Grossvater (mütterlicherseits) und ein Bruder hätten auch sehr kleine Augen und schlechtes Sehvermögen gehabt, während die übrigen (vier) Geschwister normal grosse Augen und gutes Sehvermögen hätten.

St. praes. Beide Orbitae haben eine Höhe von 25 Mm. und eine Breite von 28 Mm. Die Lidspalte ist 21 Mm. breit. An den Augenlider findet sich nichts Abnormes, als dass sie den tiefliegenden Bulbi folgend etwas eingesunken sind. Der Hornhautdurchmesser beträgt an der Basis 11 Mm., während der transversale Durchmesser des ganzen Bulbus nur 17 Mm. beträgt. Bei der Messung wurden die Knöpfe des Schmidt-Rimpler'schen Messinstrumentes tief in die Orbita an die Sclera angedrückt. Die Cornea hebt sich an der Basis wenig von dem sphärischen Bulbus ab. Die Pupillen sind mittelweit, reagiren gut. Es findet sich sonst nichts Abnormes an beiden Augen.

Die Papille ist am linken Auge senkrecht oval, sowohl im aufrechten als umgekehrten Bild, die rechte queroval.

Beiderseits besteht Hypermetropie $^1/_5$. Die Sehschärfe beträgt am linken Auge $^1/_6$, am rechten $^1/_4$. Mit cylindrischen Gläsern lässt sich keine Besserung des Sehvermögens erzielen.

Dieser Fall bietet dadurch Interesse, dass er die Vererbung des Mikrophthalmus beweist. Patient behauptet mit Bestimmtheit, dass sein Grossvater und sein Bruder ebenso kleine Augäpfel hätten. Eine eigentliche Vererbung ist bisjetzt meines Wissens nicht beschrieben worden, auffallend oft sind dagegen diese Missbildungen bei Geschwistern beobachtet.

VIII. Beiderseits Mikrophthalmus mit strichförmiger horizontalgestellter Pupille.

11. Fall. Katharina O., 14 Jahr alt, aus G. Patientin soll ihr Augenleiden von Geburt an haben. Sie wurde im Alter von 2½ Jahren in hiesiger chirurgischen Klinik mit Augentropfen behandelt. Im Uebrigen will sie stets gesund gewesen sein.

Stat. praes. Körperentwickelung ist gut. Etwas stupider Gesichtsausdruck, doch scheint die Intelligenz nicht vermindert.

Orbitae sind in der Entwicklung wenig zurückgeblieben. Lidspalten von gleicher aber geringer Weite. Es besteht starker Strabismus convergens. Die linke Cornea verschwindet zum Theil bereits, wenn das rechte Auge geradeaus sieht. Das rechte Auge macht alle Bewegungen mit, doch sind sie nach aussen und oben nicht sehr ausgiebig und mit Nystagmus-Bewegungen verbunden, während die Innenwendung das normale Mass übersteigt. Noch ausgeprägter sind diese Bewegungen links. Beide Bulbi sind klein, noch unverhältnissmässig kleiner ist beiderseits die Cornea, deren Wölbung wenig über die der Bulbi hervortritt. Rechts innen ein randständiges sichelförmiges Leucom, auch oben und unten gleichgeformte Trübungen, die aussen mit der Spitze zusammenstossen. In der Mitte erscheint die Cornea völlig klar. Die Pupille bildet nur einen dünnen horizontalen schwarzen Strich, der sich nach Atropin zu einem Queroval erweitert. Links ist die Cornea so mit Leucomen bedeckt, dass die Pupille schwer zu sehen ist.

Der Augenhintergrund erscheint rechts blass, grauroth, die Gefässe sind zu erkennen, doch wegen der Nystagmus Bewegungen nichts Sicheres zu constatiren.

Patient sieht R: Finger auf 2,5 Meter. L: Zahl der Hände auf 1 Meter.

Bei diesem Fall von Mikrophthalmus, der wieder mit Mikrocornea verbunden ist, ist die Gestalt der Pupille, ein querer Strich, der Auffallendste. Ferner ist das sehr geringe

Sehvermögen und die starke Schiefstellung besonders des linken Auges erwähnenswerth.

IX. Melanosis Sclerae.

12. Fall. Stud. theol. L. aus O., 21 Jahre alt. Der äussere untere Quadrant des linken Auges zeigt eine ca. 6 Mm. breite dunkel violette Färbung. Dieselbe erstreckt sich in etwas hellerer Nüance ca. 2 Mm. vom Cornearand bleibend kranzartig um die übrige Cornea. Nach oben ist die Färbung nicht mehr so fleckförmig, sondern mehr diffus. Das Pigment liegt unter der Conjunctiva in der Sclera; dieselbe ist nicht hervorgebuchtet; es besteht keine subconjunctivale Injection. Die Farbe ist ähnlich der, wie man sie bisweilen nach abgelaufener Scleritis sieht. Ein grosser Theil der farbigen Partien ist durch die Lider gedeckt. Auch auf der Conjunctiva des oberen Lids sieht man einen kleinen schwärzlichen Fleck. Die Iris ist am linken Auge von braunschwarzer Farbe mit kleinen intensiv schwarzen Flecken; rechts ist sie braun. Der Augenhintergrund erscheint im Ganzen dunkel und lässt keine Choroidalgefässe durchschimmern, Papille ist nicht pigmentirt. An der linken Seite des Halses und auf der Brust finden sich auch ziemlich grosse Pigmentflecke. Das Sehvermögen ist beiderseits gut.

R. E. S. = 1. L. M. $^{1}/_{40}$ S. = 1.

Nach Angabe des Stud. L. besteht die Färbung seit der Geburt.

Die Melanosisis der Sclera ist hier wie bei den bisher beobachteten Fällen eine partielle, indem das Pigment sich in verschiedenen grösseren und kleineren Flecken findet. Iris und Choroidea sind auch hier sehr pigmentreich. Zuweilen ist am Hornhautrand im Umkreis der Cornea das Pigment so angehäuft, dass sich der Rand als breiter schwarzer Ring abhebt. Das Pigment soll dann nicht ausschliesslich der Augenwand, sondern auch der Conjunctiva angehören. Auch an den äusseren Lider finden sich dann bisweilen solche Pigmentanhäufungen.

X. Doppelt contourirte Nervenfasern auf der Papilla optica.

Schmidt-Rimpler hat in Graefe's Archiv (Bd. XXIII. Abth. IV) zuerst einige eigenthümliche ophthalmoscopische Befunde an der Papilla optica beschrieben, die er von doppeltcontourirten Nervenfasern auf der Papilla optica herleitet. Man sieht auf der Papille strich- oder punktförmige Stellen, die sich gegen die übrige Papille durch ihre intensiv weiss wie Atlas glänzende Färbung scharf hervorheben. Beachtenswerth ist ferner, dass an der Stelle die Gefässe nicht klar sichtbar bleiben; sie verschwinden am Rand gänzlich oder werden wenigstens verschleiert.

Diesen von Schmidt-Rimpler beschriebenen Fällen will ich weitere fünf ophthalmoscopische Abbildungen hinzufügen, die ich in der Marburger Klinik zu beobachten Gelegenheit hatte. Drei sind einseitig, eine doppelseitig.

13. Fall. Georg S., 24 J. alt, aus H. Rechtes Auge. H. 0,25 S = 1 (Fig. 5).

14. Fall. Johann M., 43 J. alt, aus Sch. Rechtes Auge. L. S. = 1 (Fig. 6).

15. Fall. Heinrich W. aus W. Beiderseits: E. S. = 1 (Fig. und 8).

16. Fall. Katharina W., 13 J. alt. Linkes Auge. M. $^1/_{16}$ S. = $^2/_3$ (Fig. 9). Alte Hornhautflecke.

Carl Schaumberg, Sohn des verstorbenen Gutspächters Wilhelm Schaumberg und dessen verstorbener Gattin Gertrude, geb. Eberhardt, evang. Confession, wurde zu Hof Görtzhausen bei Marburg den 9. März 1848 geboren. Er besuchte das Gymnasium zu Marburg, woselbst er Ostern 1867 das Maturitätsexamen bestand. Darauf studirte er in Marburg Medicin. Von Herbst 1867 bis Herbst 1869 war derselbe genöthigt, das Studium zu unterbrechen. Beim Ausbruch des Krieges 1870 trat er in das Hessische Jägerbataillon Nr. 11 ein. Zum Studium zurückgekehrt bestand er im März 1872 das tentamen physicum. Am 9. Mai 1874 beendete er die Staatsprüfung.

Seine academischen Lehrer, denen er hiermit seinen Dank abstattet, waren die Herren Professoren und Docenten:

Beneke, Carius, Claus, Dohrn, Falk, Ferber, Horstmann, Hüter, Külz, Lahs, Lieberkühn, Mannkopff, Melde, Nasse, Roser, Schmidt-Rimpler, Wagner.

Fig.1.

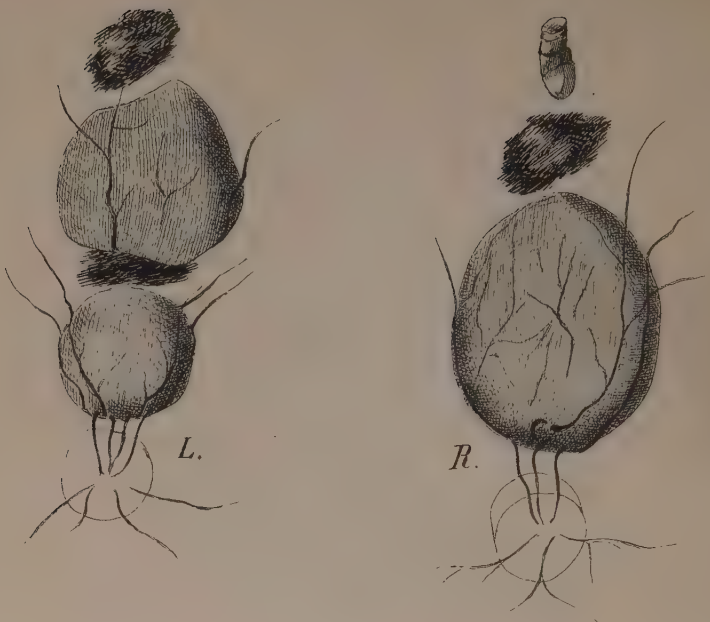

Fig.2.

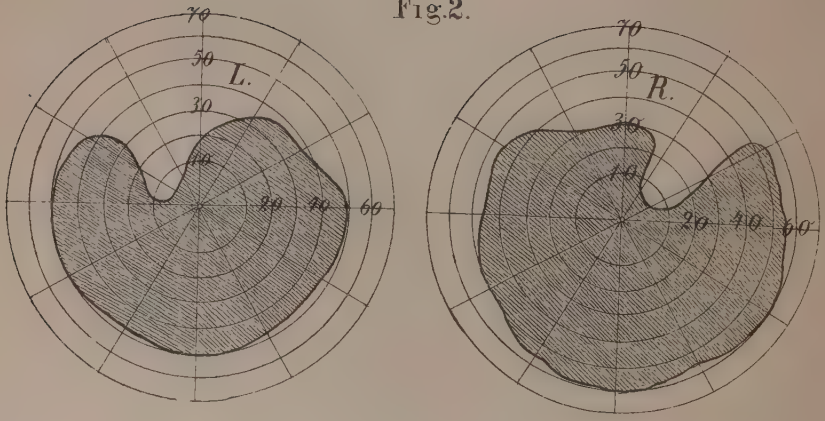

Fig.3.

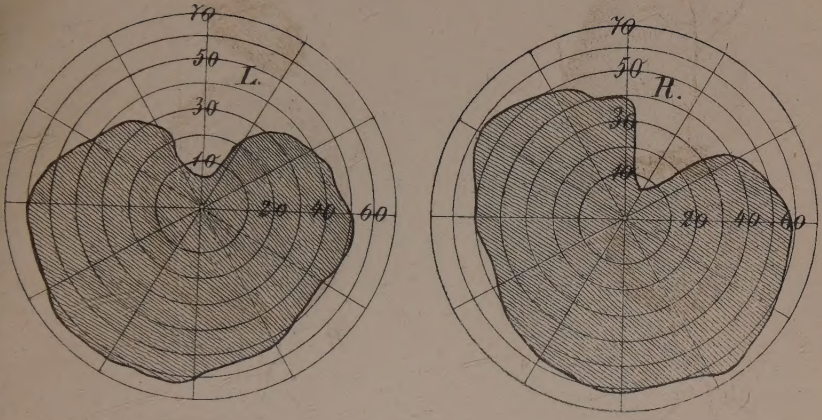

Fig.4.

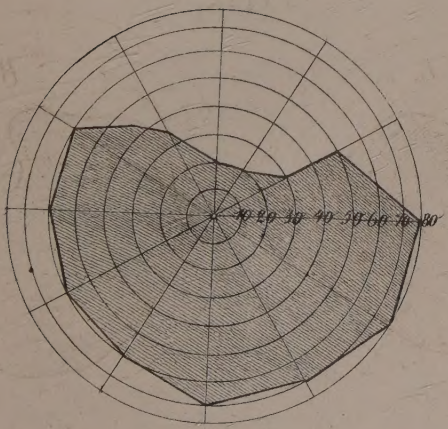

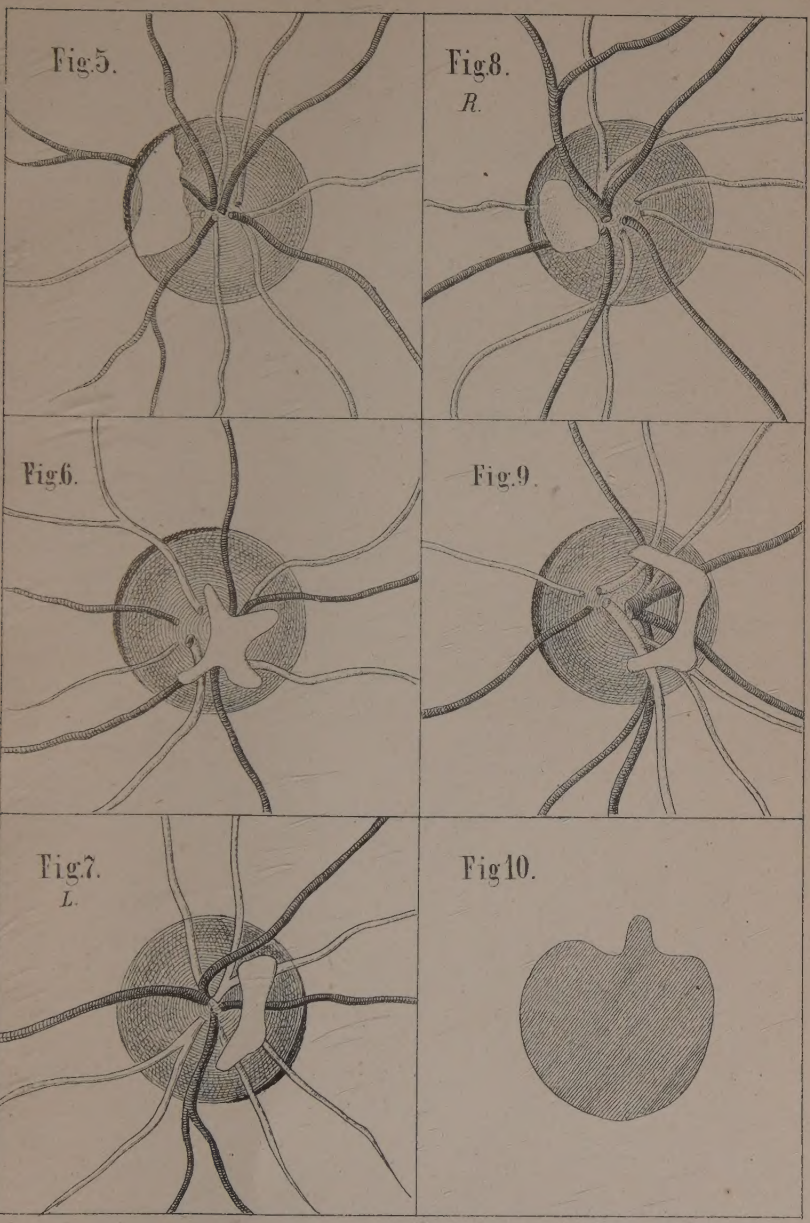

J. Becker, Lith. Anst. Marburg.